

## Asistolia por administración de bisoprolol y propafenona

César R. Cáceres Monié, José F. Estepo, Marcelo Mulé, Juan Taccari, Oscar Yunk

### Resumen

El uso de antiarrítmicos clase 1C está recomendado en pacientes con fibrilación auricular (FA) de reciente comienzo sin cardiopatía. Su uso es seguro, relativamente rápido y con baja tasa de efectos adversos. Los fármacos más comúnmente utilizados en la actualidad son la propafenona y la flecainida. A continuación describiremos un caso excepcionalmente severo de asistolia prolongada secundario al uso de bisoprolol y propafenona.

**Palabras Claves:** Fibrilación auricular, asistolia, propafenona, bisoprolol

### Asystole by administration of bisoprolol and propafenone

#### Abstract

The use of class 1C antiarrhythmic drugs is recommended in patients with atrial fibrillation (AF) of recent onset without heart disease. Its use is safe, relatively fast and low rate of adverse effects. The drugs most commonly used today are the propafenone and flecainide. Here we describe an unusually severe case of prolonged asystole secondary to the use of bisoprolol and propafenone.

**Key words:** auricular fibrillation, asystole, bisoprolol, propafenone

Correspondencia: Dr. José F. Estepo  
Sanatorio Trinidad San Isidro  
Buenos Aires  
Argentina  
email: jstepo@arnet.com.ar

### INTRODUCCIÓN

La fibrilación auricular (FA) es la arritmia más común y su prevalencia aumenta con la edad. La FA se asocia a menudo con enfermedad cardíaca estructural. Sin embargo, puede ocurrir en pacientes que no presentan enfermedad del corazón detectable. La FA puede traer como consecuencia un deterioro hemodinámico y eventos tromboembólicos que ocasionan una significativa morbi-mortalidad y un nada despreciable costo.

La cardioversión farmacológica de la FA puede constituir un enfoque viable y efectivo en las salas de emergencia y las drogas actualmente recomendadas para tal fin son la flecainida, la dofetilide, la propafenona y la ibutilide (Clase I nivel de evidencia: A) (1).

La administración de propafenona en pacientes seleccionados en una sola dosis oral de carga parece ser altamente eficaz en las FA de reciente comienzo, con un relativamente rápido efecto dentro de las 2 a 3 horas y ausencia de efectos adversos serios (2). Tanto esta droga como la flecainida pueden administrarse incluso en forma ambulatoria, luego de haber comprobado su seguridad con monitoreo continuo, en pacientes que no presenten disfunción del nódulo sinusal o del nódulo AV, bloqueo de rama, intervalo QT prolongado, síndrome de Brugada o enfermedad cardíaca estructural. Previo a su administración, es recomendable medicar con un beta-bloqueante o un antagonista cálcico a fin de prevenir una conducción AV rápida en caso de que ocurra aleteo auricular (Clase II nivel de evidencia: C) (1).

Tanto el tratamiento dentro del hospital como el denominado "pill in the pocket", que consiste en la auto-medicación

DOI: 10.5031/v1i2.RIA1094

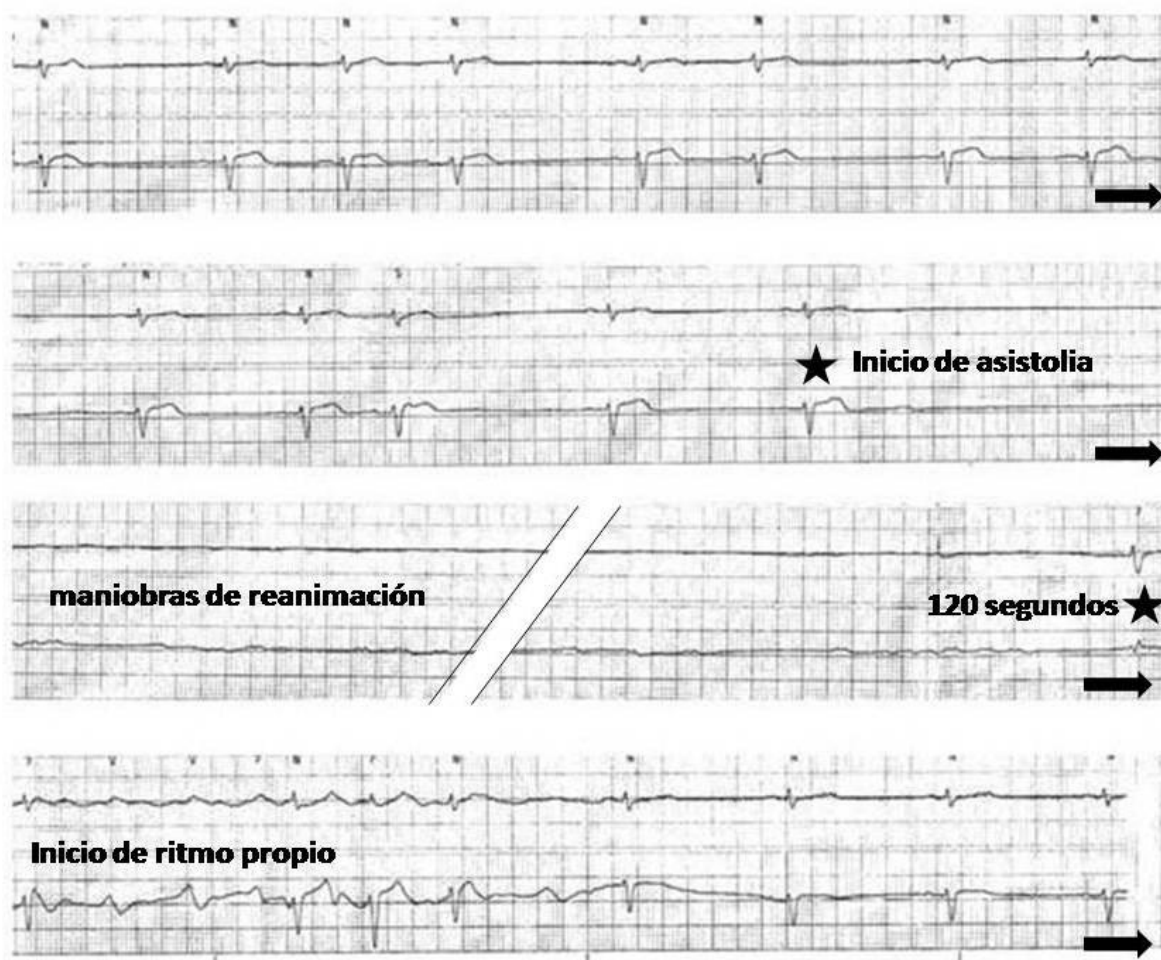
del paciente fuera del ámbito hospitalario, han sido validados por una serie de trabajos realizados en pacientes internados (3,4) y más recientemente por un estudio observacional que evaluó la factibilidad y seguridad de la administración, en pacientes seleccionados en forma apropiada sobre la base de su historia médica, clínica y prueba intrahospitalaria de la droga (5). Luego de esta prueba los pacientes son instruidos a tomar por vía oral 450 a 600 mg de propafenona, de acuerdo a su peso y manteniendo un estado de reposo de por lo menos 4 horas.

## DESCRIPCIÓN DEL CASO

Un paciente de 39 años de edad, deportista, sin antecedentes personales patológicos de importancia quien consultó por palpitations y taquicardia de seis horas de evolución, las cuales se iniciaron durante las actividades laborales habituales.

A su ingreso a la guardia médica se encontraba estable y el examen físico no mostraba alteraciones de importancia.

Se le efectuó un ECG que evidenció una FA de alta respuesta ventricular.



Tanto los valores de laboratorio como el ecocardiograma bidimensional resultaron normales.

Con el objetivo inicial de controlar la respuesta ventricular, fue medicado con bisoprolol 5 mg. Después de aproximadamente 10 horas de administrada la medicación y con la frecuencia cardíaca ya controlada, se decidió

agregar propafenona a una dosis de 300 mg para intentar revertir la arritmia a ritmo sinusal. Luego de alrededor de 3 horas de administrada la droga antiarrítmica, se observó la reversión a ritmo sinusal. Asimismo, se registró una asistolia cercana a los 2 minutos de duración que requirió maniobras de reanimación cardíaca. El

paciente reestableció su ritmo de base sin observarse complicaciones posteriores. Durante el monitoreo telemétrico en los días subsiguientes no se observaron otros eventos arrítmicos.

Con el fin de encontrar el origen etiológico de los eventos antes descritos, se efectuaron los siguientes estudios:

- Marcadores cardíacos (troponina T) normales.
- Hormonas tiroideas normales.
- Eco Doppler cardíaco normal.
- Eco estrés con ejercicio normal.
- Resonancia magnética cardíaca normal.
- Estudio electrofisiológico normal.

Se decidió dar el alta sin medicación y con pedido de ECG ambulatorio de 24 horas por consultorios externos. El mismo mostró una arritmia supraventricular frecuente aislada y agrupada en salvas de hasta 4 latidos. Se decidió iniciar tratamiento con beta-bloqueantes en bajas dosis (bisoprolol 2.5 mg) que luego fue incrementado a 5 mg, dada la persistencia de la arritmia supraventricular. Un ECG ambulatorio de 24 horas posterior, no reveló arritmias ni trastornos de la conducción.

Actualmente el paciente se encuentra estable, asintomático y continúa con el mismo tratamiento.

## DISCUSIÓN

De acuerdo a lo descrito en una serie de estudios, una dosis oral de propafenona brinda un efecto relativamente rápido (3 a 4 horas) y una alta tasa de eficacia en pacientes con FA de reciente comienzo y sin falla cardíaca. Esto sugiere que luego de una selección apropiada de pacientes, este tratamiento puede ser administrado en forma segura dentro del hospital. Sin embargo, su utilización en nuestro paciente, luego de haber recibido bisoprolol en bajas dosis y probablemente en el momento de su mayor concentración en plasma (6), provocó una asistolia que requirió maniobras de resucitación. Este serio efecto adverso quizás fue potenciado por una probable interacción farmacológica con el bisoprolol.

Recientemente se ha publicado un caso acerca de una paciente de 76 años con antecedentes de FA paroxística y tratada con carvedilol por hipertensión arterial, quien presentó un episodio sincopal luego de 3 horas de haber recibido un tratamiento “pill in the pocket” con una dosis oral de 600 mg de propafenona. Luego de evaluada en la sala de emergencia, se registró un bloqueo de rama izquierda con un bloqueo AV de 1er grado. Estos trastornos de la conducción desaparecieron en pocas horas (7). Otros autores, refiriéndose a este caso, previenen acerca del uso de drogas que utilizan el metabolismo hepático como la propafenona y el carvedilol por lo que recomiendan prestar atención a las drogas que utilizan esta vía oxidativa (8).

Con respecto a la propafenona, existen 2 grupos diferentes de metabolizadores: los rápidos (constituyen algo más del 90% de la población de EEUU) y los lentos. Los metabolizadores rápidos tienen una biodisponibilidad que se incrementa sustancialmente con las comidas y presentan una vida media, luego de la administración oral, de 5.5 horas. Los metabolizadores lentos tienen una vida media de 17.2 horas (9). El bisoprolol, por su parte, es un beta-bloqueante altamente selectivo que no posee actividad simpatomimética intrínseca ni estabilizante de la membrana y que utiliza el metabolismo hepático en un 50% (10).

Es probable que en el caso clínico descrito pudiera haber existido alguna interacción farmacocinética, con niveles altos de propafenona en plasma y potenciales efectos adversos relacionados con la administración previa del bisoprolol.

En conclusión, la propafenona utilizada en forma intrahospitalaria puede ser administrada en pacientes seleccionados. No obstante ello, se debe tener mucha precaución cuando se la asocia a otros fármacos.

**BIBLIOGRAFIA**

1. Fuster V, Rydén LE, Cannom DS, Crijns HJ, Curtis AB, Ellenbogen KA, et al. ACC/AHA/ESC 2006 guidelines for the management of patients with atrial fibrillation—executive summary: a report of the American College of Cardiology/American Heart Association Task Force on Practice Guidelines and the European Society of Cardiology Committee for Practice Guidelines (Writing Committee to Revise the 2001 Guidelines for the Management of Patients With Atrial Fibrillation). *J Am Coll Cardiol*. 2006;48:854-906
2. Khan IA. Single oral loading dose of propafenone for pharmacological cardioversion of recent-onset atrial fibrillation. *J Am Coll Cardiol* Feb 2001;37(2):542–7.
3. Capucci A, Boriani G, Botto GL, et al. Conversion of recent-onset atrial fibrillation by a single oral loading dose of propafenone or flecainide. *Am J Cardiol* 1994;74:503–5.
4. Boriani G, Martignani C, Biffi M, Capucci A, Branzi A. Oral loading with propafenone for conversion of recent-onset atrial fibrillation: a review on in-hospital treatment. *Drugs* 2002;62:415–23.
5. Alboni P, Botto GL, Baldi N, et al. Outpatient treatment of recent-onset atrial fibrillation with the “pill-in-the-pocket” approach. *N Engl J Med* 2004;351:2384–91.
6. Boriani G, Diemberger I, Biffi M, Martignani C, Branzi A. Pharmacological cardioversion of atrial fibrillation: current management and treatment options. *Drugs* 2004;64:2741–62.
7. Patanè S, Marte F, Di Bella G. Transient syncope, left bundle branch block and first degree atrioventricular block after “pill-in-the-pocket” administration. *Int J Cardiol* 2008;126:e19–21.
8. Boriani G, Biffi M, Diemberger I, Domenichini G, Marziali A, Martignani C. Atrial fibrillation: Adverse effects of “pill.in-the-pocket” treatment and propafenone-carvedilol interaction. *Int J Cardiol*. 2010 Apr 15;140(2):242-3; author reply 243-4. Epub 2008 Dec 5
9. Chow MS, Lebsack C, Hilleman D. Propafenone: a new antiarrhythmic agent. *Clin Pharm* 1988 Dec;7(12):869–77.
10. McGavin J K, Keating G M. Bisoprolol: a review of its use in chronic heart failure. *Drugs* 2002; 62(18): 2677-2696